JSIHS JOURNAL OF SOCIAL ISSUES AND HEALTH SCIENCES

ISSN 2966-0742

Tumor neuroendócrino da cauda pancreática com acometimento hepático em adulto jovem: relato de caso

Pancreatic tail neuroendocrine tumor with hepatic involvement in a young adult: a case report

Tumor neuroendocrino de la cola del páncreas con afectación hepática en um adulto joven: reporte de caso

DOI: 10.5281/zenodo.24010786

Recebido: 04 nov 2026
Aprovado: 05 nov 2026

Jerferson Alencar Gomes
Formação acadêmica: Médico, com vínculo à Residência Médica em Cirurgia Geral
Instituição: Secretaria de Estado de Saúde do Acre (SESACRE) – Hospital de Urgência e Emergência de Rio Branco (HUERB)
Endereço: Rio Branco – Acre, Brasil
E-mail: 20161994jerferson@gmail.com

Miguel Lucas Silva Valente
Formação acadêmica: Graduando em Medicina
Instituição: Universidade Federal do Acre (UFAC)
Endereço: Rio Branco – Acre, Brasil

Melayne Silva de Oliveira
Formação acadêmica: Médica, residente em Cirurgia Geral
Instituição: Fundação Hospitalar do Acre (FUNDHACRE)
Endereço: Rio Branco – Acre, Brasil

Ednaldo de Souza Silva
Formação acadêmica: Médico, especialista em Cirurgia Oncológica
Instituição: Fundação Hospitalar do Acre (FUNDHACRE)
Endereço: Rio Branco – Acre, Brasil
E-mail: edliu16@hotmail.com

RESUMO

Introdução: Os tumores neuroendócrinos pancreáticos apresentam comportamento biológico heterogêneo e podem produzir doença hepática secundária. Descrição do caso: Homem de 23 anos apresentou dor epigástrica prolongada, sintomas gastrointestinais e perda ponderal de 19 kg. A investigação entre maio e julho de 2026 identificou massa no hipocôndrio esquerdo, inicialmente de origem indefinida, e nódulos hepáticos. A biópsia da massa mostrou neoplasia neuroendócrina bem diferenciada, com Ki-67 de aproximadamente 2%, classificada inicialmente como G1. Em agosto, foi submetido a pancreatectomia caudal e biópsia hepática. O espécime pancreático continha tumor de 8,2 cm, sem necrose, com seis mitoses/2 mm² e margem livre; a amostra hepática apresentou neoplasia neuroendócrina compatível com metástase. A tomografia pós-operatória mostrou pequenos derrames pleurais e pericárdico. Em setembro, PET/CT com 18F-FDG identificou nódulo no segmento hepático IVa de 31 × 21 mm, SUVmáx 5,11, e outras lesões hepáticas e periesplênicas com caracterização variável. Dois cortes axiais do componente tomográfico do PET/CT ilustram a região hepática e o leito cirúrgico. Conclusão: O caso ressalta a integração de histologia,

contagem mitótica e imagem no diagnóstico de doença neuroendócrina pancreática com acometimento hepático, sem equiparar margem livre do tumor primário a controle global da neoplasia.

Palavras-chave: Tumores Neuroendócrinos, Neoplasias Pancreáticas, Neoplasias Hepáticas, Relatos de Casos.

ABSTRACT

Introduction: Pancreatic neuroendocrine tumors are biologically heterogeneous and may present with liver involvement. Case presentation: A 23-year-old man experienced longstanding epigastric pain, gastrointestinal symptoms and 19-kg weight loss. Imaging performed between May and July 2026 identified a left upper abdominal mass of initially uncertain origin and liver nodules. Percutaneous biopsy showed a well-differentiated neuroendocrine tumor initially graded G1 on the basis of a Ki-67 index of approximately 2%. Distal pancreatectomy and liver biopsy were performed in August. The pancreatic specimen contained an 8.2-cm tumor without necrosis, with six mitoses/2 mm² and a negative resection margin; the liver biopsy showed neuroendocrine neoplasia compatible with metastatic involvement. Postoperative computed tomography showed small pleural and pericardial effusions. September 18F-FDG PET/CT identified a 31 × 21 mm segment IVa liver nodule (SUVmax 5.11), additional liver nodules and indeterminate perisplenic findings. Two axial CT images from the PET/CT acquisition illustrate the liver and surgical bed. Conclusion: This case emphasizes integrated interpretation of histology, proliferation parameters and imaging in pancreatic neuroendocrine tumors with liver involvement. A negative primary-tumor resection margin does not establish overall oncological disease control.

Keywords: Neuroendocrine Tumors, Pancreatic Neoplasms, Liver Neoplasms, Case Reports.

RESUMEN

Introducción: Los tumores neuroendocrinos pancreáticos presentan heterogeneidad biológica y pueden asociarse a enfermedad hepática secundaria. Presentación del caso: Varón de 23 años con dolor epigástrico prolongado, síntomas gastrointestinales y pérdida de 19 kg. Las imágenes obtenidas entre mayo y julio de 2026 mostraron una masa en el hipocondrio izquierdo, de origen inicialmente indeterminado, y nódulos hepáticos. La biopsia de la masa mostró un tumor neuroendocrino bien diferenciado, inicialmente G1 por un Ki-67 cercano al 2%. En agosto se realizaron pancreatectomía distal y biopsia hepática. La pieza pancreática contenía un tumor de 8,2 cm, sin necrosis, con seis mitosis/2 mm² y margen libre; la biopsia hepática mostró neoplasia neuroendocrina compatible con metástasis. La tomografía posoperatoria identificó pequeños derrames pleurales y pericárdico. En septiembre, la PET/TC con 18F-FDG reveló un nódulo hepático IVa de 31 × 21 mm (SUVmáx 5,11), otros nódulos hepáticos y alteraciones periesplénicas indeterminadas. Dos cortes axiales del componente tomográfico de la PET/TC ilustran el hígado y el lecho operatorio. Conclusión: El caso subraya la interpretación integrada de la histología, los índices de proliferación y las imágenes en el tumor neuroendocrino pancreático con afectación hepática. El margen libre del tumor primario no equivale al control de toda la enfermedad.

Palabras clave: Tumores Neuroendocrinos, Neoplasias Pancreáticas, Neoplasias Hepáticas, Informes de Casos.

1. INTRODUÇÃO

Os tumores neuroendócrinos pancreáticos pertencem a um grupo heterogêneo de neoplasias, cuja classificação distingue tumores bem diferenciados de carcinomas neuroendócrinos pouco diferenciados (RINDI et al., 2022). O comportamento clínico varia conforme diferenciação, proliferação celular, extensão da doença e características anatomopatológicas, exigindo avaliação integrada para estimativa prognóstica (RINDI et al., 2022; KOS-KUDŁA et al., 2023). Entre os tumores bem diferenciados, os índices Ki-67 e

mitótico orientam a atribuição do grau histológico e influenciam a estratificação clínica, sem substituir o estadiamento anatômico (RINDI et al., 2022; SHEIKH-AHMAD et al., 2025).

Os tumores neuroendócrinos pancreáticos podem apresentar manifestações de secreção hormonal ou sintomas relacionados ao volume tumoral e à extensão local, e as formas não funcionantes podem permanecer clinicamente inespecíficas por períodos prolongados (KOS-KUDŁA et al., 2023). A dor abdominal e a perda ponderal, embora não específicas, integram as apresentações que demandam investigação estrutural e correlação clínica (KOS-KUDŁA et al., 2023). O diagnóstico e o estadiamento requerem integração entre tomografia ou ressonância magnética, avaliação histopatológica e, quando pertinente, métodos funcionais de imagem com receptores de somatostatina (PAVEL et al., 2020; KOS-KUDŁA et al., 2023).

A graduação obtida em amostras limitadas pode diferir daquela verificada no espécime cirúrgico, em parte devido à heterogeneidade proliferativa e à representatividade do fragmento examinado (GRILLO et al., 2017; ABI-RAAD et al., 2020). Investigações de material citológico comparado à ressecção demonstraram discrepâncias especialmente relevantes na identificação de tumores de grau intermediário (ABI-RAAD et al., 2020). Nesse contexto, descreve-se um tumor neuroendócrino de cauda pancreática em adulto jovem, com acometimento hepático demonstrado histologicamente e resultados proliferativos distintos na biópsia inicial e na peça cirúrgica, de modo a examinar os limites da graduação pré-operatória à luz da classificação contemporânea (RINDI et al., 2022).

2. RELATO DO CASO

2.1. Informações do paciente e história clínica

Homem de 23 anos, proveniente do interior do estado do Amazonas, trabalhador da pesca, sem doenças preexistentes referidas nos registros disponibilizados, iniciou aproximadamente um ano antes da hospitalização quadro de dor abdominal predominantemente epigástrica, irradiada para o dorso à esquerda. A evolução foi acompanhada de hiporexia, astenia e perda ponderal progressiva de cerca de 74 para 55 kg, correspondendo a redução aproximada de 19 kg (25,7% do peso inicial).

A dor tornou-se intensa e recorrente, descrita como compressiva, com intensidade referida de 10/10, por vezes irradiando para regiões costais e tórax. Havia relato de episódios com duração aproximada de duas horas e alívio relativo em decúbito lateral direito ou ventral, sem controle medicamentoso satisfatório. O paciente informou uso frequente de uma associação comercial de analgésico, anti-inflamatório e relaxante muscular (Torsilax®), aproximadamente 29 comprimidos por semana durante sete meses. Não

foram disponibilizados registros de doses prescritas, avaliação toxicológica ou eventos adversos associados a esse uso.

Durante o período sintomático, ocorreram internações repetidas, com permanência estimada de três a quatro dias e retorno de sintomas após semanas. Associaram-se náuseas, aproximadamente três episódios de vômito de aspecto bilioso, diarreia aquosa de quatro a cinco episódios diários e cefaleia frontal coincidente com crises dolorosas. Negava febre, dispneia, tosse, melena e hematêmese, conforme relato apresentado. Não estavam disponíveis sinais vitais, exame físico sistematizado, resultados laboratoriais seriados, história familiar, exame de função endócrina ou investigação de síndrome hereditária.

O paciente foi internado em hospital regional do Acre em 5 de maio de 2026 e transferido em 27 de maio para unidade terciária em Rio Branco devido à evolução sintomática e necessidade de investigação especializada. A sequência diagnóstica, cirúrgica e pós-operatória está sintetizada na Tabela 1.

Tabela 1. Cronologia clínica e radiológica do caso.

Período/data	Evento	Registro e significado
≈ 2025	Início do quadro	Dor epigástrica irradiada ao dorso e perda ponderal progressiva.
2025–2026	Atendimentos recorrentes	Internações breves em hospital de origem; uso frequente de medicação analgésica relatado.
05/05/2026	Internação hospitalar	Admissão no hospital regional do Juruá, Acre.
08/05/2026	Ressonância magnética	Nódulo IVa 2,5 × 1,8 cm; cisto de utrículo prostático sugestivo de 1,1 cm.
27/05/2026	Transferência	Encaminhamento à unidade terciária em Rio Branco.
28/05/2026	TC com contraste (cadastro: 01/06)	Massa 6,3 × 5,6 × 4,9 cm; nódulo hepático no segmento IV de 2,0 × 1,5 cm.
29/05/2026	RM abdominal	Massa 6,3 × 5,9 cm; nódulo hepático IVa 2,5 × 1,8 cm.
30/06/2026	Biópsia percutânea	Neoplasia maligna sólida na massa abdominal superior esquerda.
01/07/2026	TC de tórax	Nódulo calcificado residual; imagens abdominais mostram massa 6,8 × 4,8 cm e múltiplos nódulos hepáticos.
02/07/2026	RM abdome e pelve	Massa 6,3 × 5,9 cm, nódulo IVa 2,5 × 1,8 cm; sem mudança significativa versus 29/05.
06/07/2026	Imuno-histoquímica	AE1/AE3, cromogranina A e sinaptofisina positivas; Ki-67 ≈ 2% (grau inicial G1).
13/08/2026	Pancreatectomia caudal	Ressecção da massa pancreática e biópsia de lesão hepática.
Após 13/08/2026	Anatomopatologia cirúrgica	Tumor 8,2 cm; seis mitoses/2 mm²; margem pancreática livre; infiltração hepática por neoplasia neuroendócrina.
20/08/2026	TC tórax/pelve sem contraste	Derrames pleurais e pericárdico discretos, cardiomegalia, edema e discreto líquido pélvico; dreno.
18/09/2026	PET/CT 18F-FDG	Nódulo IVa 31 × 21 mm (SUVmáx 5,11); outros nódulos hepáticos e achados periesplênicos indeterminados.

Fonte: ACERVO PRÓPRIO (2026).

ISSN 2966-0742

2.2. Avaliação diagnóstica

Em 8 de maio de 2026, a ressonância magnética registrou imagem nodular hepática inespecífica no segmento IVa medindo 2,5 × 1,8 cm e provável cisto de utrículo prostático de 1,1 cm. A tomografia computadorizada datada de 28 de maio de 2026, cadastrada administrativamente em 1º de junho, descreveu massa de 6,3 × 5,6 × 4,9 cm no quadrante superior esquerdo, com realce e relação íntima com pâncreas e estômago, sem determinação segura da origem; também identificou nódulo hepático de 2,0 × 1,5 cm no segmento IV e achados calcificados residuais no tórax. A ressonância de 29 de maio demonstrou massa heterogênea de 6,3 × 5,9 cm, com realce e restrição à difusão, em contato com o hilo esplênico, a cauda pancreática, a grande curvatura gástrica e alças intestinais, além do nódulo hepático IVa de 2,5 × 1,8 cm.

Em 30 de junho de 2026, a biópsia percutânea da massa do quadrante superior esquerdo demonstrou infiltração por neoplasia maligna de padrão sólido. A tomografia de tórax de 1º de julho descreveu nódulo pulmonar calcificado de aspecto residual; nas imagens abdominais incluídas no exame, foram descritas massa medindo aproximadamente 6,8 × 4,8 cm e múltiplos nódulos hepáticos, o maior com aproximadamente 2,8 cm, suspeitos de acometimento neoplásico. Esses achados foram apresentados na síntese dos exames, sem inferência de crescimento por comparação isolada entre métodos.

A ressonância de abdome superior e pelve de 2 de julho de 2026, realizada após contraste e limitada por artefatos de movimento, mostrou massa heterogênea de 6,3 × 5,9 cm no hipocôndrio esquerdo, com realce e restrição à difusão, contígua à região hilar esplênica, cauda pancreática, grande curvatura gástrica e alças intestinais, sem identificação segura do órgão de origem. Também descreveu nódulo hepático de discreto hipersinal em T2 no segmento IVa (2,5 × 1,8 cm), considerado inespecífico, sem mudanças significativas em relação ao estudo de 29 de maio. Em 6 de julho, a imuno-histoquímica da biópsia evidenciou positividade para AE1/AE3, cromogranina A e sinaptofisina, PAX8 focalmente positivo, TTF-1 e CDX2 negativos e Ki-67 aproximado de 2%, compatível com tumor neuroendócrino bem diferenciado inicialmente graduado como G1.

O diagnóstico por imagem inicialmente não permitiu definir a origem anatômica da massa em interface com a cauda pancreática, o hilo esplênico, o estômago e as alças intestinais. A integração entre histologia, exame operatório e análise do espécime de ressecção sustentou a origem pancreática.

2.3. Intervenção cirúrgica e anatomopatologia

Em 13 de agosto de 2026, o paciente foi submetido a pancreatectomia parcial com ressecção da cauda pancreática. Segundo a descrição cirúrgica fornecida, o inventário abdominal revelou tumoração

hipervascularizada envolvendo a cauda do pâncreas, projetando-se para o mesocólon transverso e envolvendo a região hilar esplênica e a porção superior e lateral da fáscia de Gerota esquerda. Foram observados numerosos linfonodos na região do mesocólon transverso, sem confirmação anatomopatológica de acometimento linfonodal nos registros recebidos. O estômago foi considerado macroscopicamente sem lesões aparentes.

Durante o mesmo procedimento, foram observados nódulos hepáticos macroscopicamente suspeitos de implantes secundários, sendo realizada biópsia de lesão hepática. Os registros cirúrgicos descrevem o inventário anatômico e a ressecção, sem discriminar todos os detalhes técnicos da operação ou a evolução clínica imediata. As Figuras 1 e 2 apresentam os registros fotográficos originais do campo operatório e da peça cirúrgica.

Figura 1. Registros intraoperatórios.

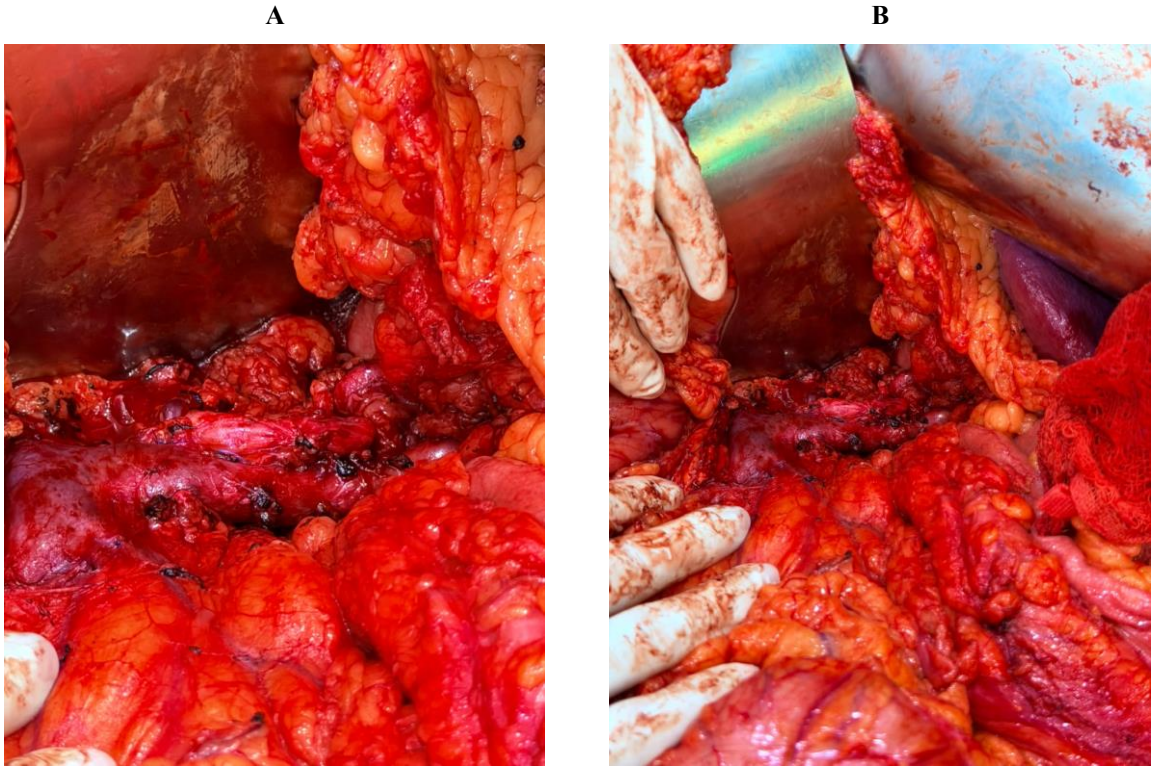

Fonte: ACERVO PRÓPRIO (2026). Legenda: (A) e (B) vistas do campo operatório durante abordagem cirúrgica da tumoração envolvendo a cauda pancreática, com exposição dos planos dissecados e estruturas adjacentes à área de ressecção.

Figura 2. Espécime de pancreatectomia caudal.



Fonte: ACERVO PRÓPRIO (2026). Legenda: Peça de pancreatectomia caudal após ressecção, com formação nodular volumosa e superfície macroscópica heterogênea. A fotografia documenta o aspecto externo do espécime cirúrgico.

A peça de pancreatectomia caudal pesava 212 g e media 9,5 × 7,0 × 4,5 cm, contendo lesão de 8,2 × 6,5 × 6,5 cm. A microscopia identificou neoplasia de padrão trabecular e em ninhos, com diferenciação neuroendócrina, pleomorfismo nuclear acentuado em focos, ausência de necrose e seis mitoses/2 mm². A margem pancreática encontrava-se livre de comprometimento neoplásico. O laudo descreveu indicação de estudo imuno-histoquímico complementar; não há resultado desse exame no conjunto de dados clínicos apresentado.

A biópsia hepática mostrou infiltração do parênquima por neoplasia organizada em ninhos, com diferenciação neuroendócrina, compatível com acometimento secundário no contexto clínico da neoplasia pancreática. O parênquima adjacente apresentava discreto infiltrado linfocitário periportal; a margem descrita para a amostra hepática estava livre. Não foi realizada contagem histológica global das lesões hepáticas nos registros analisados.

Tabela 2. Principais achados anatomopatológicos e imuno-histoquímicos.

Característica	Biópsia inicial	Peça cirúrgica / fígado
Morfologia	Neoplasia maligna sólida; TNE bem diferenciado na avaliação integrada	Pancreas: ninhos/trabéculas e pleomorfismo focal. Fígado: ninhos com diferenciação neuroendócrina.
AE1/AE3	Positivo	Não informado na peça fornecida
Cromogranina A / sinaptofisina	Positivas	Não informado novo painel da peça
PAX8 / TTF-1 / CDX2	PAX8 focal positivo; TTF-1 e CDX2 negativos	Não informado
Índice Ki-67	≈2% (faixa G1)	Não informado
Mitoses	Não informado	6 mitoses/2 mm² (faixa G2 em tumor bem diferenciado)
Necrose	Não informada	Ausente na peça pancreática
Margens	Não se aplica	Livre na peça pancreática; margem livre relatada na amostra hepática
Disseminação hepática	Não avaliada na biópsia da massa	Infiltração hepática por neoplasia neuroendócrina, compatível com metástase

Fonte: ACERVO PRÓPRIO (2026).

2.4. Acompanhamento e desfechos

Na tomografia computadorizada sem contraste de 20 de agosto de 2026, realizada após a pancreatectomia, foram descritos pequenos derrames pleurais bilaterais associados a consolidação ou atelectasia passiva adjacente, pequeno derrame pericárdico, cardiomegalia e granuloma pulmonar calcificado no lobo médio. A avaliação pélvica identificou edema subcutâneo difuso da parede abdominal, discreta quantidade de líquido livre e dreno com extremidade na fossa ilíaca esquerda, sem coleção definida. Essas alterações foram registradas radiologicamente, sem documentação clínica suficiente para estabelecer sua etiologia ou repercussão funcional.

No PET/CT com 18F-FDG de 18 de setembro de 2026, com componente tomográfico de baixa dose sem contraste, observou-se nódulo hepático hipodenso na região anterior superior do segmento IV, provavelmente IVa, de 31 × 21 mm (SUVmáx 5,11), suspeito de acometimento secundário. Identificaram-se também lesões nos prováveis segmentos III (11 mm, SUVmáx 2,23), IVb (10 mm, SUVmáx 3,06) e na transição IVb/V (15 × 12 mm, SUVmáx 3,08), com baixa ou discreta captação e sem exclusão de doença secundária. Um nódulo periesplênico extrarrenal de 17 × 9 mm (SUVmáx 4,23) permaneceu indeterminado entre processo pós-operatório e implante tumoral; um foco esplênico adicional (SUVmáx 3,00), sem correlato tomográfico evidente, foi igualmente indeterminado.

O leito de ressecção pancreática apresentava clipes, densificação e captação difusa discreta, interpretadas no laudo como predominantemente pós-operatórias, sem massa tumoral local nitidamente individualizada. Não foram descritos focos linfonodais ou ósseos metabolicamente suspeitos no campo avaliado. O laudo ressalvou as limitações da TC de baixa dose e da captação do FDG para lesões de pequenas dimensões ou baixa avidez metabólica. Dois cortes axiais do componente tomográfico do PET/CT

foram selecionados para documentação anatômica da região hepática e da região operatória (Figura 3); a visualização desses cortes não substitui a interpretação do estudo multiplanar completo.

Quadro 1. Síntese cronológica dos achados de imagem do diagnóstico ao acompanhamento pós-operatório.

Data e modalidade	Achados documentados	Limitação interpretativa
08/05/2026 — RM	Nódulo IVa 2,5 × 1,8 cm; imagem de cisto de utrículo prostático 1,1 cm.	Nódulo descrito como inespecífico.
28/05/2026 — TC contrastada (registro 01/06)	Massa superior esquerda 6,3 × 5,6 × 4,9 cm; nódulo hepático IV 2,0 × 1,5 cm; alterações torácicas residuais.	Origem da massa não definida com segurança.
29/05/2026 — RM	Massa 6,3 × 5,9 cm em contato com cauda pancreática, hilo esplênico, estômago e alças; nódulo IVa 2,5 × 1,8 cm.	Suspeita de neoplasia; origem indeterminada.
01/07/2026 — TC tórax	Nódulo pulmonar calcificado residual; massa abdominal ~6,8 × 4,8 cm e nódulos hepáticos múltiplos, maior ~2,8 cm, nas imagens incluídas.	Aquisição torácica; achados abdominais na área visualizada.
02/07/2026 — RM	Massa 6,3 × 5,9 cm; nódulo IVa 2,5 × 1,8 cm.	Artefatos de movimento; sem alteração significativa versus 29/05.
20/08/2026 — TC sem contraste	Pequenos derrames pleurais e pericárdico; cardiomegalia; edema abdominal, líquido pélvico discreto e dreno.	Alterações pós-operatórias; não estabelece etiologia ou complicação isoladamente.
18/09/2026 — PET/CT 18F-FDG	Nódulo IVa 31 × 21 mm, SUVmáx 5,11; demais nódulos hepáticos; foco periesplênico 17 × 9 mm, SUVmáx 4,23.	Leito predominantemente pós-operatório; foco periesplênico indeterminado; TC de baixa dose sem contraste.

Fonte: ACERVO PRÓPRIO (2026).

Figura 3. Cortes axiais do componente tomográfico do PET/CT com 18F-FDG.

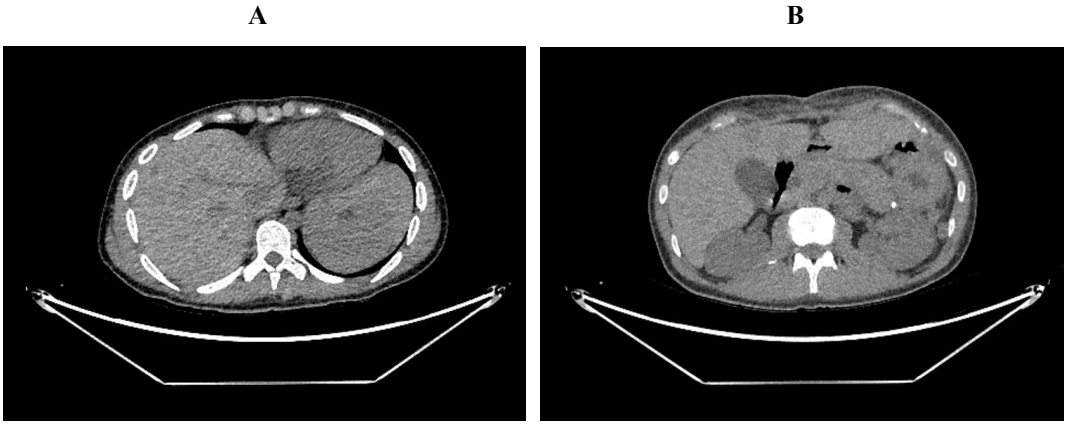

Fonte: ACERVO PRÓPRIO (2026). Legenda: exame realizado em 18/09/2026: (A) região hepática, aquisição CT WB 1.25, instância 219; (B) abdome superior e região operatória com clipes, aquisição CT WB 1.25, instância 269. O componente tomográfico é de baixa dose e sem contraste intravenoso.

3. DISCUSSÃO

O caso associa uma massa pancreática volumosa em adulto jovem, acometimento hepático demonstrado em tecido e diferenças entre os parâmetros proliferativos das duas amostras do tumor

primário, combinação que torna essencial separar estadiamento de graduação histológica (RINDI et al., 2022; KOS-KUDŁA et al., 2023). O diagnóstico de TNE-G1 registrado na biópsia inicial se refere à amostra de Ki-67 aproximado de 2%, não constituindo, por si só, graduação definitiva da peça ressecada (RINDI et al., 2022; ABI-RAAD et al., 2020). A análise integrada de diferentes espécimes é particularmente importante porque o grau histológico pode variar entre amostras e sítios tumorais (GRILLO et al., 2017; KECK et al., 2017).

Dor abdominal prolongada e emagrecimento são compatíveis com apresentação sintomática de tumores pancreáticos não funcionantes, embora não permitam inferir a histologia ou o sítio de origem de uma massa isoladamente (KOS-KUDŁA et al., 2023). No paciente descrito, a associação entre dor epigástrica irradiada para o dorso, perda de aproximadamente 19 kg e massa posteriormente localizada na cauda pancreática é clinicamente coerente, mas não estabelece uma relação causal anatômica individual demonstrada (KOS-KUDŁA et al., 2023). A diarreia relatada não permite classificar o tumor como funcionante na ausência de uma síndrome hormonal documentada e de investigação bioquímica apropriada (KOS-KUDŁA et al., 2023).

A determinação da origem de uma massa próxima ao hilo esplênico e à cauda pancreática pode depender da associação entre exames seccionais, avaliação tecidual e achados operatórios, especialmente quando o laudo de imagem considera a topografia indeterminada (KOS-KUDŁA et al., 2023). Neste caso, a ressonância documentou contatos com múltiplas estruturas, enquanto o inventário cirúrgico situou a tumoração na cauda pancreática, sem que a imagem isolada definisse o órgão de origem (KOS-KUDŁA et al., 2023). A positividade para sinaptofisina e cromogranina A é concordante com diferenciação neuroendócrina; a interpretação da origem primária, contudo, requer integração de morfologia, imunofenótipo e localização, não podendo depender isoladamente de PAX8 focal, TTF-1 negativo ou CDX2 negativo (RINDI et al., 2022).

Pelos critérios atuais para tumores neuroendócrinos pancreáticos bem diferenciados, Ki-67 inferior a 3% corresponde à faixa proliferativa de G1, enquanto uma contagem de 6 mitoses/2 mm² se encontra na faixa mitótica de G2 (RINDI et al., 2022). Na presença de discrepância entre os dois parâmetros, utiliza-se o maior grau identificado para a classificação, após confirmação adequada da morfologia e da contagem proliferativa (RINDI et al., 2022). Portanto, a indicação inicial de G1 não deve ser transposta automaticamente para o espécime pancreático, cuja imunohistoquímica complementar e índice Ki-67 não foram fornecidos, embora a contagem mitótica relatada indique a necessidade de revisão classificatória (RINDI et al., 2022; SHEIKH-AHMAD et al., 2025).

A diferença entre o Ki-67 inicial e a contagem mitótica do espécime cirúrgico não demonstra progressão de grau no intervalo entre os procedimentos, pois os testes não foram realizados como medidas equivalentes em amostras seriadas homogêneas (RINDI et al., 2022; GRILLO et al., 2017). Estudos de heterogeneidade intratumoral demonstraram que fragmentos pequenos podem não representar áreas de maior proliferação presentes na neoplasia (GRILLO et al., 2017). Em uma comparação de material de punção e peças ressecadas, a concordância da graduação foi limitada, com subestimação de tumores G2 em parte das amostras citológicas (ABI-RAAD et al., 2020). Uma investigação retrospectiva posterior também identificou concordância imperfeita entre índices mitótico e Ki-67, reforçando a importância de sua avaliação conjunta (SHEIKH-AHMAD et al., 2025).

A biópsia hepática demonstrou infiltração por neoplasia neuroendócrina compatível com acometimento secundário no contexto do tumor pancreático, sem estabelecer o número total de implantes hepáticos (KOS-KUDŁA et al., 2023; PAVEL et al., 2020). Os exames de maio a setembro identificaram lesões hepáticas de dimensões e características diversas; as diferenças isoladas de medidas entre modalidades e protocolos não demonstram crescimento tumoral sem comparação técnica padronizada (KOS-KUDŁA et al., 2023; AMBROSINI et al., 2024). A graduação proliferativa das metástases pode diferir da lesão primária e apresentar relevância prognóstica, conforme estudos clínicos de tumores neuroendócrinos gastroenteropancreáticos (KECK et al., 2017).

O estadiamento de neoplasias neuroendócrinas pancreáticas integra exames anatômicos e funcionais, considerando extensão local, acometimento hepático e perfil tumoral (KOS-KUDŁA et al., 2023; PAVEL et al., 2020). Tomografia contrastada, ressonância hepática e exames com radiotraçadores para receptores de somatostatina podem apresentar utilidade complementar, conforme indicação clínica (KOS-KUDŁA et al., 2023; PAVEL et al., 2020). O PET/CT com 18F-FDG acrescenta informações metabólicas em determinadas situações, mas não substitui a avaliação por receptores de somatostatina quando indicada (AMBROSINI et al., 2024). Neste caso, a TC de baixa dose do PET/CT mostrou o leito operatório com clipes e nódulos hepáticos suspeitos, sem evidenciar massa local nitidamente separável das alterações pós-operatórias, achado insuficiente para afastar doença microscópica ou de baixa avidez metabólica (AMBROSINI et al., 2024; KOS-KUDŁA et al., 2023).

A cirurgia é um componente central do tratamento de tumores neuroendócrinos pancreáticos selecionados, mas a decisão terapêutica deve considerar volume tumoral, localização, sintomas, grau e extensão metastática (KOS-KUDŁA et al., 2023). Em doença avançada, ressecção do primário e procedimentos hepáticos não possuem indicação uniforme para todos os pacientes e devem ser discutidos em equipe multidisciplinar experiente (PANZUTO; LAMARCA; FAZIO, 2024). Neste paciente, a margem

pancreática livre não demonstra erradicação de todo o acometimento hepático, razão pela qual não é possível atribuir ressecção oncológica global completa ou cura aos dados disponíveis (KOS-KUDŁA et al., 2023).

Para tumores neuroendócrinos pancreáticos avançados, diretrizes incluem diferentes opções sistêmicas, como análogos de somatostatina, agentes-alvo, quimioterapia e terapia radionuclídica dirigida a receptores peptídicos em pacientes elegíveis (KOS-KUDŁA et al., 2023; PAVEL et al., 2020). A seleção e o sequenciamento dessas modalidades variam segundo o grau tumoral, a progressão, a carga de doença, a expressão receptorial e outros fatores clínicos, e não existe estratégia única aplicável a todos os casos (PANZUTO; LAMARCA; FAZIO, 2024). Os registros analisados não demonstram que qualquer dessas intervenções sistêmicas tenha sido administrada ao paciente, impedindo atribuir resposta ou benefício individual àquelas modalidades (KOS-KUDŁA et al., 2023).

O diagnóstico de tumor neuroendócrino pancreático aos 23 anos justifica atenção à possibilidade de predisposição hereditária na avaliação especializada, sem estabelecer, por si só, uma síndrome genética específica (KOS-KUDŁA et al., 2023). Síndromes predisponentes integram a abordagem clínica diferencial, especialmente quando existem história familiar, multiplicidade tumoral ou outras manifestações associadas (KOS-KUDŁA et al., 2023). Como não foram disponibilizadas informações de genealogia, investigação endócrina ou testes genéticos, nenhuma predisposição hereditária pode ser afirmada neste caso (KOS-KUDŁA et al., 2023).

A interpretação integrada de exames anatômicos, histopatologia pancreática, biópsia hepática e PET/CT reduz o risco de atribuir caráter metastático definitivo a achados que permanecem radiologicamente indeterminados (RINDI et al., 2022; KOS-KUDŁA et al., 2023). A contagem mitótica de seis mitoses/2 mm² na peça cirúrgica e o Ki-67 aproximado de 2% na biópsia inicial exemplificam a importância de utilizar parâmetros proliferativos de modo integrado na graduação de tumores bem diferenciados (RINDI et al., 2022; SHEIKH-AHMAD et al., 2025). A documentação encerra-se no PET/CT de setembro de 2026, sem dados posteriores de resposta clínica ou tratamento sistêmico, o que limita inferências prognósticas individuais (PANZUTO; LAMARCA; FAZIO, 2024).

4. CONCLUSÃO

Este relato descreve tumor neuroendócrino da cauda pancreática em adulto jovem, com acometimento hepático compatível com disseminação metastática à histologia e persistência de lesões hepáticas suspeitas no PET/CT pós-operatório. A diferença entre o Ki-67 inicial e a contagem mitótica da peça ilustra a necessidade de integrar amostragem, morfologia e graduação proliferativa. A margem

pancreática livre não equivale à erradicação da doença metastática, e os achados periesplênicos permanecem indeterminados pelo método utilizado.

CONSENTIMENTO INFORMADO

O consentimento informado do paciente foi obtido para a divulgação deste relato de caso e das imagens clínicas.

REFERÊNCIAS

ABI-RAAD, R. et al. Grading pancreatic neuroendocrine tumors by Ki-67 index evaluated on fine-needle aspiration cell block material. American Journal of Clinical Pathology, v. 153, n. 1, p. 74-81, 2020. DOI: https://doi.org/10.1093/ajcp/aqz110.

AMBROSINI, V. et al. Use and perceived utility of [18F]FDG PET/CT in neuroendocrine neoplasms: a consensus report from the European Neuroendocrine Tumor Society (ENETS) Advisory Board Meeting 2022. Journal of Neuroendocrinology, v. 36, e13359, 2024. DOI: https://doi.org/10.1111/jne.13359.

GRILLO, F. et al. KI-67 heterogeneity in well differentiated gastro-entero-pancreatic neuroendocrine tumors: when is biopsy reliable for grade assessment? Endocrine, v. 57, n. 3, p. 494-502, 2017. DOI: https://doi.org/10.1007/s12020-017-1364-8.

KECK, K. J. et al. Increased grade in neuroendocrine tumor metastases negatively impacts survival. Annals of Surgical Oncology, v. 24, n. 8, p. 2206-2212, 2017. DOI: https://doi.org/10.1245/s10434-017-5899-y.

KOS-KUDŁA, B. et al. European Neuroendocrine Tumour Society (ENETS) 2023 guidance paper for nonfunctioning pancreatic neuroendocrine tumours. Journal of Neuroendocrinology, v. 35, n. 12, e13343, 2023. DOI: https://doi.org/10.1111/jne.13343.

PANZUTO, F.; LAMARCA, A.; FAZIO, N. Comparative analysis of international guidelines on the management of advanced non-functioning well-differentiated pancreatic neuroendocrine tumors. Cancer Treatment Reviews, v. 129, 102803, 2024. DOI: https://doi.org/10.1016/j.ctrv.2024.102803.

PAVEL, M. et al. Gastroenteropancreatic neuroendocrine neoplasms: ESMO Clinical Practice Guidelines for diagnosis, treatment and follow-up. Annals of Oncology, v. 31, n. 7, p. 844-860, 2020. DOI: https://doi.org/10.1016/j.annonc.2020.03.304.

RINDI, G. et al. Overview of the 2022 WHO classification of neuroendocrine neoplasms. Endocrine Pathology, v. 33, n. 1, p. 115-154, 2022. DOI: https://doi.org/10.1007/s12022-022-09708-2.

SHEIKH-AHMAD, M. et al. Comparison of mitotic count and Ki-67 index in grading gastroenteropancreatic neuroendocrine tumors and their association with metastases. Biomedicines, v. 13, n. 10, 2445, 2025. DOI: https://doi.org/10.3390/biomedicines13102445.