JSIHS JOURNAL OF SOCIAL ISSUES AND HEALTH SCIENCES

ISSN 2966-0742

Mucosite oral associada ao metotrexato: características clínicas e manejo preventivo-terapêutico - uma revisão narrativa

Oral mucositis due to methotrexate: clinical characteristics and preventive/therapeutic management - a narrative review

Mucositis oral asociada al metotrexato: características clínicas y manejo preventivo-terapéutico - una revisión narrativa

DOI: 10.5281/zenodo.23964691

Recebido: 02 nov 2026
Aprovado: 03 nov 2026

Villani Rodrigues Santiago
Cirurgiã-Dentista
Universidade Federal do Piauí (UFPI)
Teresina-Piauí, Brasil
Orcid ID: https://orcid.org/0009-0006-8733-6069
E-mail: villanisantiago0@gmail.com

Helana Maria Ponte Barros Ribeiro
Cirurgiã-Dentista
Universidade Federal do Piauí (UFPI)
Teresina-Piauí, Brasil
Orcid ID: https://orcid.org/0009-0003-4578-4355
E-mail: helana@ufpi.edu.br

Mara Rebeca Feitosa de Araújo
Cirurgiã-Dentista
Universidade Federal do Piauí (UFPI)
Teresina-Piauí, Brasil
Orcid ID: https://orcid.org/0009-0008-9505-0946
E-mail: Feitosarebecaa@gmail.com

Edsonise Rodrigues Barros
Cirurgiã-Dentista
Universidade Federal do Piauí (UFPI)
Teresina-Piauí, Brasil
Orcid ID: https://orcid.org/0009-0001-6546-1954
E-mail: nyser@ufpi.edu.br

Giovanna Guedes Mendes Carreiro Carvalho
Cirurgiã-Dentista
Universidade Federal do Piauí (UFPI)
Teresina-Piauí, Brasil
Orcid ID: https://orcid.org/0009-0006-9346-3435
E-mail: giovanna.guedes@ufpi.edu.br

Isabelli Ayremoraes Nascimento
Cirurgiã-Dentista
Universidade Federal do Piauí (UFPI)
Teresina-Piauí, Brasil
Orcid ID: https://orcid.org/0009-0003-0583-7774
E-mail: isabelliayremoraesn@gmail.com

Iracimarya Sampaio Bona Alves
Cirurgiã-Dentista
Universidade Federal do Piauí (UFPI)
Teresina-Piauí, Brasil
Orcid ID: https://orcid.org/0000-0003-4826-9984
E-mail: iracimaryasba@gmail.com

Paulo Henrique de Sousa Filho
Cirurgião-Dentista
Universidade Federal do Piauí (UFPI)
Teresina-Piauí, Brasil
Orcid ID: https://orcid.org/0009-0002-0253-8659
E-mail: phsousaodonto@gmail.com

RESUMO

Introdução: A mucosite oral (MO) induzida pelo metotrexato (MTX) constitui uma manifestação relevante da toxicidade medicamentosa, podendo comprometer a qualidade de vida e a continuidade do tratamento. Este estudo teve como objetivo reunir evidências atuais sobre as características clínicas da MO induzida por MTX, além das principais estratégias de prevenção e tratamento e sua relevância para a prática clínica do cirurgião-dentista. **Metodologia:** Trata-se de uma revisão narrativa da literatura conduzida nas bases *PubMed/MEDLINE* e Biblioteca Virtual em Saúde (BVS), abrangendo estudos de 2015 a 2025 em inglês, português e espanhol. **Resultados e Discussão:** Foram incluídos 24 estudos. Clinicamente a MO manifesta-se como eritema, ulcerações dolorosas e profundas, mucosite difusa e lesões aftoides, frequentemente associadas a mielossupressão, hepatotoxicidade e nefrotoxicidade, reforçando seu potencial como marcador clínico de toxicidade sistêmica. Na prevenção, destacam-se protocolos de higiene oral, suplementação com folato/leucovorin, glutamina e fotobiomodulação. O tratamento inclui corticosteroides tópicos, rebamipida, lísado de plaquetas humano, analgésicos tópicos e terapia fotodinâmica. **Conclusão:** A MO constitui uma manifestação multifatorial, que requer abordagem multiprofissional para prevenção e manejo.

Palavras-chave: mucosite oral, metotrexato, toxicidade.

ABSTRACT

Introduction: Methotrexate (MTX)-induced oral mucositis (OM) is a significant manifestation of drug toxicity that can compromise quality of life and the continuity of treatment. The objective of this study was to compile current evidence on the clinical characteristics of methotrexate (MTX)-induced oral mucositis (OM), as well as the main prevention and treatment strategies and their relevance to the clinical practice of dental surgeons. **Methodology:** This is a narrative literature review conducted in the PubMed/MEDLINE and Virtual Health Library (VHL) databases, covering studies from 2015 to 2025 in English, Portuguese, and Spanish. **Results and Discussion**: Twenty-four studies were included. Clinically, OM manifests as erythema, painful and deep ulcerations, diffuse mucositis, and aphthous lesions, frequently associated with myelosuppression, hepatotoxicity, and nephrotoxicity, reinforcing its potential role as a clinical marker of systemic toxicity. Prevention strategies include oral hygiene protocols, supplementation with folate/leucovorin and glutamine, and photobiomodulation. Treatment includes topical corticosteroids, rebamipide, human platelet lysate, topical analgesics, and photodynamic therapy. **Conclusion:** OM is a multifactorial condition that requires a multidisciplinary approach for prevention and management.

Keywords: oral mucositis, methotrexate, toxicity.

RESUMEN

Introducción: La mucositis oral (MO) inducida por el metotrexato (MTX) constituye una manifestación relevante de la toxicidad farmacológica, que puede comprometer la calidad de vida y la continuidad del tratamiento. El objetivo de este estudio fue recopilar la evidencia actual sobre las características clínicas de la mucositis oral (MO) inducida por el metotrexato (MTX), así como las principales estrategias de prevención y tratamiento y su relevancia para la práctica clínica del odontólogo. **Metodología:** Se trata de una revisión narrativa de la literatura realizada en las bases de datos PubMed/MEDLINE y la Biblioteca Virtual en Salud (BVS), que abarca estudios publicados entre 2015 y 2025 en inglés, portugués y español. **Resultados y discusión:** Se incluyeron 24 estudios. Clínicamente, la MO se manifiesta como eritema, ulceraciones dolorosas y profundas, mucositis difusa y lesiones aftosas, a menudo asociadas a mielosupresión, hepatotoxicidad y nefrotoxicidad, lo que refuerza su posible papel como marcador clínico de toxicidad sistémica. En cuanto a la prevención, destacan los protocolos de higiene bucal, la suplementación con folato/leucovorina, glutamina y fotobiomodulación. El tratamiento incluye corticosteroides tópicos, rebamipida, lisado de plaquetas humanas, analgésicos tópicos y terapia fotodinámica. **Conclusión:** La MO constituye una manifestación multifactorial que requiere un enfoque multiprofesional para su prevención y manejo.

Palabras clave: mucositis oral, metotrexato, toxicidad.

1. INTRODUÇÃO

A mucosite oral (MO) representa uma das manifestações mais relevantes da toxicidade medicamentosa, podendo expressar-se clinicamente com dor leve a severa, frequentemente acompanhada de sensação de queimação, disfagia e ulcerações (Valer *et* al., 2021; Magdy; Ali, 2021). Essas lesões podem levar a infecções secundárias, necessidade de suporte nutricional, prolongamento do período de internação e piora significativa da qualidade de vida, além de limitar a continuidade do tratamento e aumentar os riscos de mortalidade (Pustelnik; Pikora, 2023; Driehuis *et* al., 2020). Por isso, o reconhecimento precoce dessas alterações é fundamental para prevenir a progressão do quadro e orientar condutas mais seguras quanto à continuidade da terapia, reduzindo o risco de complicações sistêmicas (Immonen *et* al., 2020; Valer *et* al., 2021; Neves *et* al., 2021). Nesse contexto, o diagnóstico correto e o manejo clínico adequado da MO exigem atenção multiprofissional e interdisciplinar (Neves *et* al., 2021; Howard *et* al., 2016), embora o tema ainda seja pouco explorado no âmbito da odontologia.

Entre as condições associadas à ocorrência de mucosite oral, destaca-se a toxicidade induzida pelo metotrexato (MTX), incluída no espectro das reações de farmacodermia (Valer *et* al., 2021; Lu *et* al., 2021; Morgado-Carrasco *et* al., 2020). As farmacodermias compreendem um conjunto amplo de manifestações mucocutâneas induzidas por fármacos, que abrangem desde formas leves até quadros graves de hipersensibilidade, como a Síndrome de Stevens-Johnson e a Necrólise Epidérmica Tóxica, evidenciando a diversidade clínica desse grupo de reações (Iriarte *et* al., 2022). No caso específico do MTX, a MO decorre da sua ação antiproliferativa não seletiva, que afeta igualmente células cancerígenas e células de rápida

divisão presentes no tecido ósseo, no trato gastrointestinal e na mucosa oral (Howard *et* al., 2016; Campbell *et* al., 2016).

O MTX é um agente quimioterápico da classe dos antifolatos, responsável por interferir no metabolismo do ácido fólico ao inibir, de forma competitiva, a di-hidrofolato redutase, enzima essencial para a biossíntese de timidinas e purinas, necessárias à síntese de DNA e RNA (Howard *et* al., 2016). Esse mecanismo confere ao fármaco ação citotóxica sobre células de rápida proliferação, o que justifica sua ampla aplicação clínica no tratamento de doenças autoimunes, como artrite reumatoide (AR), psoríase e doença de Crohn, bem como em neoplasias como leucemias, osteossarcomas, linfomas e carcinomas (Bielack *et* al., 2024; Campbell *et* al., 2016).

A infusão intravenosa de altas doses de metotrexato (ADMTX), acima de 500 mg/m², é indicada especialmente em casos de linfomas, osteosarcomas e leucemias (Bielack *et* al., 2024). No entanto, esse regime apresenta maior risco de toxicidade sistêmica devido às lesões renais causadas pela cristalização do MTX e dos seus metabólitos nos túbulos renais, o que compromete sua excreção e prolonga a exposição ao MTX e seu potencial tóxico (Bielack *et* al., 2024). Além do protocolo de ADMTX, o MTX em baixas doses por via oral, esquema amplamente empregado no manejo prolongado de doenças autoimunes crônicas, também pode desencadear toxicidade (Abdelaziz; Fayed; Ali, 2025). Entre os efeitos adversos, como nefrotoxicidade, neurotoxicidade e hepatotoxicidade, destaca-se a mucosite oral (MO), que integra o espectro das reações de farmacodermia induzidas pelo MTX (Valer *et* al., 2021; Lu *et* al., 2021; Morgado-Carrasco *et* al., 2020).

Dessa forma, este trabalho teve como objetivo identificar as características clínicas e sistêmicas associadas à mucosite oral induzida por metotrexato, discutir seu papel no diagnóstico da toxicidade e reunir as principais estratégias preventivas e terapêuticas disponíveis, destacando sua relevância em pacientes hospitalizados.

2. METODOLOGIA

Trata-se de uma revisão narrativa da literatura sobre as manifestações clínicas da mucosite oral associada ao metotrexato, sua relação com a toxicidade sistêmica e as estratégias de prevenção e manejo terapêutico. A busca bibliográfica foi realizada entre julho e outubro de 2025, nas bases PubMed/MEDLINE e Biblioteca Virtual em Saúde (BVS). O Portal de Periódicos da Coordenação de Aperfeiçoamento de Pessoal de Nível Superior (CAPES) foi utilizado para acessar textos completos indisponíveis diretamente nas fontes consultadas.

A estratégia de busca empregou os seguintes descritores cadastrados no banco de Descritores em Ciências da Saúde (DeCS): *mucosite oral (oral mucositis); úlceras orais (oral ulcers); metotrexato (methotrexate); toxicidade (toxicity)*. Esses termos foram combinados por meio dos operadores booleanos AND e OR.

Foram considerados estudos publicados entre 2015 e 2025, nos idiomas português, inglês ou espanhol. Foram elegíveis estudos clínicos e experimentais que abordassem manifestações orais associadas ao MTX, fatores relacionados à toxicidade ou estratégias preventivas e terapêuticas pertinentes ao objetivo da revisão. Foram excluídos registros duplicados, artigos sem relação direta com o tema, revisões, relatos de caso, cartas ao editor, teses, dissertações, resumos de congressos e estudos realizados exclusivamente em animais ou modelos *in vitro*. A seleção ocorreu por etapas, com avaliação dos títulos e resumos, seguida da leitura dos textos completos considerados potencialmente relevantes. Os resultados do processo de revisão, incluindo identificação, triagem, avaliação da elegibilidade e seleção final, são ilustrados no fluxograma (Figura 1). A síntese foi qualitativa e descritiva, sem combinação estatística dos resultados.

3. RESULTADOS E DISCUSSÃO

A busca bibliográfica identificou 935 publicações. Com a aplicação dos filtros das próprias bases de dados (publicações entre 2015 e 2025, nos idiomas inglês, português ou espanhol, e com texto completo disponível), 684 artigos foram excluídos. Os 251 estudos restantes tiveram seus títulos e resumos revisados, resultando na seleção de 44 artigos para leitura na íntegra. Após a análise do texto completo, 20 artigos foram excluídos da lista final por não responderem ao objetivo do estudo. Foram incluídos 24 artigos na síntese qualitativa adequados aos critérios de elegibilidade, publicados nos últimos dez anos em português, inglês e espanhol, priorizando os mais recentes e com maior nível de evidência.

Os estudos incluídos foram organizados em quatro eixos: manifestações clínicas e fisiopatologia da mucosite oral associada ao MTX; fatores relacionados à toxicidade sistêmica; estratégias preventivas e terapêuticas; e repercussões clínicas em pacientes hospitalizados. A interpretação dos achados considerou as diferenças entre os regimes de administração do fármaco, as características das populações investigadas e os desfechos avaliados.

Figura 1. Fluxograma da estratégia de busca, triagem e seleção dos artigos em bases de dados.

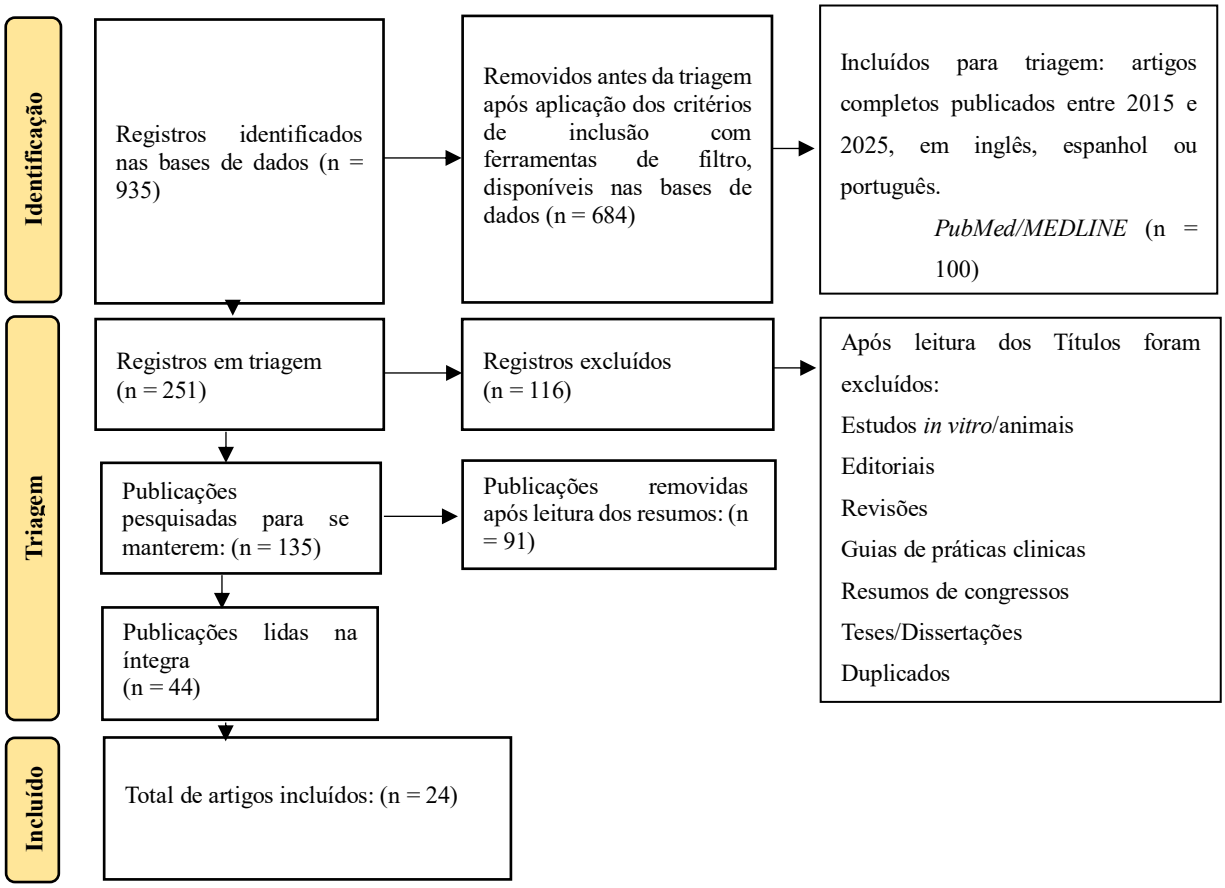

Fonte: Elaborada pelos próprios autores.

3.1 CARACTERÍSTICAS CLÍNICAS E FISIOPATOLOGIA

3.1.1 Mucosite oral e fisiopatologia local

A mucosite oral (MO) é uma condição inflamatória comum, debilitante e dose limitante do tratamento oncológico, resultante dos efeitos tóxicos da quimioterapia e da radioterapia (Eduardo *et al.*, 2015; Immonen *et al.*, 2020; Neves *et al.*, 2021; Shouval *et al.*, 2020). A inflamação se inicia na camada submucosa e pode evoluir para erosões ou ulcerações dolorosas (Lavaee *et al.*, 2025).

A patobiologia da MO associada a fármacos quimioterápicos pode envolver tanto a toxicidade direta sobre a mucosa quanto a mielossupressão induzida pelo tratamento, uma vez que agentes mielossupressores desregulam o sistema imunológico e o processo de reparação celular (Lavaee *et al.*, 2025; Neves *et al.*, 2021). Neste contexto, foi observado que o dano à mucosa decorre da ação dos agentes quimioterápicos sobre células de rápida divisão (Curra *et al.*, 2021; Neves *et al.*, 2021).

Além disso, a evolução da mucosite pode ser compreendida por um modelo dividido em cinco fases, que contempla a iniciação do dano, a resposta primária ao dano, a amplificação dos sinais inflamatórios, a

ulceração e a cicatrização (Widjaja et al., 2020). Esse modelo contribui para a compreensão da interação entre os danos celulares e a resposta inflamatória descritos na mucosite associada à quimioterapia (Widjaja et al., 2020).

3.1.2 Mecanismo de ação do metotrexato

O metotrexato (MTX) é um quimioterápico antimetabólito análogo do folato que age principalmente na fase S do ciclo celular ao interferir no receptor do ácido fólico e inibir, de forma competitiva, as enzimas di-hidrofolato redutase e timidilato sintase, fundamentais para a biossíntese de purinas e pirimidinas (Morgado-Carrasco *et al*., 2020; Neves *et al*., 2021; Lu *et* al., 2021; Valer *et al*., 2021; Den Hoed *et al*., 2015; Oosterom *et al*., 2018a). Após ser internalizado pela célula por transporte ativo mediado pelo carreador de folato reduzido, o MTX reduz a disponibilidade de tetraidrofolato, comprometendo de maneira direta a síntese de DNA e RNA (Lu *et al*., 2021; Den Hoed *et al*., 2015; Ahmed *et al*., 2019; Magdy; Ali, 2021). Essa perturbação da via do folato também afeta enzimas como a metilenotetraidrofolato redutase, amplificando seu efeito antiproliferativo (Lu *et al*., 2021; Den Hoed *et al.*, 2015).

Dessa forma, o MTX exerce citotoxicidade seletiva sobre células de rápida proliferação, incluindo as da mucosa oral, do trato gastrointestinal, da medula óssea e células tumorais (Ahmed *et al*., 2019; Magdy; Ali, 2021; Den Hoed *et al*., 2015; Oosterom *et al*., 2018a; Ribeiro *et al*., 2019; Morgado-Carrasco *et al*., 2020). Na cavidade bucal, esse efeito antiproliferativo compromete o reparo epitelial, levando a dano tecidual direto, perda da integridade da mucosa e ativação de processos inflamatórios locais (Ahmed *et al*., 2019; Magdy; Ali, 2021; Lavaee *et al*., 2025). Como consequência, torna-se frequente o desenvolvimento de úlceras e mucosite oral, toxicidade inflamatória comumente associada ao uso do fármaco, embora a intensidade da manifestação clínica possa variar entre os pacientes (Lavaee *et al*., 2025; Immonen *et al*., 2020; Neves *et al*., 2021; Shouval *et al*., 2020; Eduardo *et al*., 2015).

3.1.3 Manifestações orais

A MO associada ao MTX pode apresentar eritema, desconforto e ulcerações dolorosas, com variação na extensão e na intensidade das lesões (Curra et al., 2021; Neves et al., 2021). A apresentação clínica descrita na literatura inclui úlceras profundas e irregulares, lesões aftoides, mucosite difusa e manifestações liquenoides (Lavaee et al., 2025; Magdy; Ali, 2021; Abdelaziz; Fayed; Ali, 2025).

Em pacientes com artrite reumatóide (AR) em uso contínuo de MTX, foram relatadas úlceras sob diferentes formas, com predominância de formas localizadas, que incluem úlceras irregulares profundas (44,9%) e úlceras aftosas (30,6%), seguidas por quadros de mucosite difusa (14,3%) e reações liquenoides

(10,2%) (Abdelaziz; Fayed; Ali, 2025; Magdy; Ali, 2021). Achados adicionais, como sensação de queimação e atrofia da mucosa, relatados por 16,8% dos pacientes, destacam o impacto funcional da toxicidade, mesmo na ausência de ulcerações extensas (Magdy; Ali, 2021). As ulcerações generalizadas, embora menos frequentes, constituem manifestação clínica importante por estarem diretamente associadas a doses mais altas, regimes prolongados de MTX e maior risco de toxicidade sistêmica, podendo ser um marcador clínico da gravidade do quadro. (Magdy; Ali, 2021).

A gravidade da MO é comumente avaliada nos estudos pela escala de toxicidade oral da Organização Mundial da Saúde (OMS). Essa escala classifica a MO em quatro graus: Grau 0 (ausência de alterações); Grau I (presença de eritema); Grau II (presença de eritema, úlceras e alimentação sólida); Grau III (úlceras e alimentação líquida); Grau IV (paciente não consegue realizar alimentação via oral) (Neves *et al*., 2021; Eduardo *et al*., 2015; Abdelaziz; Fayed; Ali, 2025).

3.1.4 Relação entre dose, tempo de uso e gravidade das lesões

O regime terapêutico com altas doses de metotrexato (ADMTX) está associado a maior incidência e gravidade da MO, principalmente quando combinado com outros quimioterápicos, sendo frequentemente relacionado aos graus 3 ou 4 de severidade (Curra *et al*., 2021; Lu *et al*., 2021). Ademais, níveis plasmáticos elevados do MTX em 48h após a administração correlacionam-se ao risco aumentado de MO (Lu *et al*., 2021; Valer *et al*., 2021). Pacientes com AR e úlceras orais apresentaram dose média de MTX significativamente maior em relação àqueles sem lesões (Curra *et al*., 2021; Magdy; Ali, 2021).

Além disso, estudos em AR mostraram associação entre maior duração de uso do MTX e histórico de úlceras orais, indicando efeito cumulativo temporal (Magdy; Ali, 2021). A relação dose-dependente da toxicidade também foi evidenciada em protocolos de Transplante de Células-Tronco Hematopoiéticas, nos quais a redução da dose de MTX (regime 10–7–7) resultou em menor duração da mucosite e recuperação hematológica mais rápida quando comparada ao regime padrão (15–10–10), sem aumento na incidência de Doença do Enxerto Contra o Hospedeiro, reforçando que a severidade da toxicidade na mucosa está diretamente vinculada à quantidade administrada do fármaco (Matsukawa *et al*., 2016).

A prevalência da MO induzida por MTX varia conforme o regime terapêutico e o perfil do paciente (Lee *et al*., 2020). Em indivíduos com AR, a MO aparece em cerca de 6,2% dos casos, e em pacientes com AR associado à disfunção renal a mucosite ocorre em 5,8%, situando-se entre as toxicidades mais frequentes (Magdy; Ali, 2021; Lee *et al*., 2020). Já em pacientes pediátricos expostos a altas doses de MTX, a MO é muito mais comum, sendo diagnosticada em até 74,9% dos ciclos de tratamento, o que evidencia sua forte relação com a dose administrada (Valer *et al*., 2021). Esses valores devem ser interpretados

considerando as diferenças entre as populações, as doses empregadas e as unidades de análise utilizadas em cada estudo (Magdy; Ali, 2021; Lee, 2020; Valer et al., 2021).

3.2 CARACTERÍSTICAS SISTÊMICAS

3.2.1 Fatores genéticos

A variabilidade na suscetibilidade à toxicidade do MTX tem sido atribuída, em parte, a fatores genéticos que modulam metabolismo e transporte do fármaco (Den Hoed *et al.*, 2015; Lu *et al.*, 2021; Gutierrez-Camino *et al.*, 2017). Estudos apontaram que variantes dos genótipos MTHFR, C677T e T677T, responsáveis pelas enzimas envolvidas no metabolismo do folato e na eliminação do metotrexato, aumentam a probabilidade de desenvolvimento de MO e de toxicidades hematológicas associadas, reforçando o papel do metabolismo do folato na vulnerabilidade à toxicidade por MTX (Lu *et al.*, 2021).

As variantes estudadas no gene *TYMS*, relacionado à síntese de timidilato, apresentaram tendência de associação com a ocorrência de MO, embora os resultados descritos não tenham demonstrado significância estatística para todas as associações avaliadas (Oosterom et al., 2018a). Também foi relatada associação entre o polimorfismo rs2114358 do *miR-1206* e a mucosite induzida pelo MTX (Gutierrez-Camino et al., 2017). Em relação ao gene *ABCC4*, o genótipo selvagem rs7317112A/A foi associado à mucosite grave no estudo citado pelo artigo (Den Hoed et al., 2015). Esses achados sugerem possível participação de fatores genéticos na variabilidade da toxicidade, mas não estabelecem, isoladamente, critérios genéticos para o diagnóstico clínico da MO (Den Hoed et al., 2015; Oosterom et al., 2018a; Gutierrez-Camino et al., 2017).

3.2.2 Fatores metabólicos e marcadores de toxicidade sistêmica

Além dos fatores genéticos, características metabólicas e alterações laboratoriais foram investigadas em associação à ocorrência e à gravidade da mucosite induzida pelo MTX (Den Hoed et al., 2014; Oosterom et al., 2018b). Um dos estudos identificou níveis basais elevados de folato eritrocitário entre pacientes que desenvolveram MO, enquanto outro observou associação entre a redução dos níveis de hidroxivitamina D (25(OH)D3) e maior risco de mucosite grave em crianças com leucemia linfoblástica aguda (Den Hoed et al., 2014; Oosterom et al., 2018b).

A MO severa foi relacionada a sinais de mielossupressão, como leucopenia, anemia e trombocitopenia (Morgado-Carrasco *et al.*, 2020; Curra *et al.*, 2021). Também foram descritas correlações entre MO grave e alterações hepáticas (aumento de alanina aminotransferase, aspartato aminotransferase e

bilirrubina) e renais (elevação de creatinina). A coexistência dessas alterações reforça a importância de avaliar a mucosite em conjunto com o quadro clínico e os exames laboratoriais, sem considerá-la um marcador diagnóstico isolado de toxicidade sistêmica (Morgado-Carrasco et al., 2020; Curra et al., 2021; Valer et al., 2021).

3.3 ESTRATÉGIAS PREVENTIVAS E TERAPÊUTICAS

3.3.1 Protocolos de higiene oral e cuidados odontológicos

A Associação Multinacional De Cuidados De Suporte Ao Câncer (MASCC) e a Sociedade Internacional De Oncologia Oral (ISOO) recomendam a implementação de protocolos básicos de cuidados orais como medida preventiva em pacientes submetidos ao tratamento oncológico. O cirurgião-dentista desempenha papel central nessa abordagem, atuando como integrante fundamental na equipe multiprofissional (Curra *et al*., 2021; Eduardo et al., 2015; Valer *et al*., 2021).

O protocolo básico inclui escovação com escova macia, uso de creme dental, enxágues com soro fisiológico e bicarbonato e, em pediatria, bochechos com digluconato de clorexidina 0,12% sem álcool. A educação em saúde é destacada como componente essencial desse cuidado (Curra *et al*., 2021; Eduardo *et al*., 2015; Valer *et al*., 2021).

Em pacientes pediátricos submetidos a transplantes de células-tronco hematopoiéticas (TCTH), são recomendadas adaptações do protocolo, como o uso de gaze ou compressas dentais e o envolvimento dos cuidadores, assim como a remoção de focos infecciosos antes do procedimento (Eduardo *et al*., 2015).

O acompanhamento odontológico antes, durante e após a quimioterapia é indicado para identificar e tratar complicações orais, monitorar higiene e reduzir risco de infecção (Curra *et al*., 2021; Eduardo *et al*., 2015; Immonen *et al*., 2020). O uso profilático de antifúngicos tópicos como nistatina é frequentemente citado para prevenir superinfecções em pacientes com úlceras orais induzidas por MTX, no entanto essa estratégia deve ser interpretada conforme a indicação clínica descrita em cada estudo, e não como recomendação universal (Abdelaziz; Fayed; Ali, 2025; Ahmed *et al*., 2019).

3.3.2 Fotobiomodulação

A fotobiomodulação (FBM) corresponde ao uso da luz para promover reparo tecidual e modular funções celulares, por meio de dois métodos: terapia a laser de baixa potência (TLBP) ou terapia com diodo emissor de luz (TDEL) (Lavaee *et al*., 2025). Ambas atuam por estímulo mitocondrial, ativação de fatores de transcrição e incremento da proliferação celular, o que gera efeitos analgésicos, anti-inflamatórios e

cicatrizantes benéficos na prevenção e no tratamento da mucosite oral (Neves *et al*., 2021; Lavaee *et al*., 2025). Evidências clínicas demonstram redução na incidência e na severidade da MO quando a FBM é aplicada profilaticamente em pacientes submetidos a ADMTX, com diminuição estatisticamente significativa nos escores de mucosite e na frequência de episódios graves (Neves *et al*., 2021; Lavaee *et al*., 2025). Entretanto, os resultados devem ser interpretados considerando as diferenças entre os protocolos de aplicação e as características dos pacientes estudados (Curra et al., 2021; Neves et al., 2021; Guimarães et al., 2021).

A TLBP age por mecanismos não térmicos, pois sua luz é absorvida por citocromos e porfirinas mitocondriais, que, ao ativar as vias de proliferação, diferenciação e reparo tecidual, promove analgesia (Lavaee *et al*., 2025). Neves *et al*. (2021) observaram impacto positivo na continuidade do tratamento, pois grupos submetidos à laserterapia preventiva apresentaram significativamente menos interrupções dos ciclos quimioterápicos e menor tendência a internações relacionadas à MO, além de redução significativa da gravidade da MO em pacientes que recebem ADMTX. Apesar da eficácia, a literatura descreve diversos protocolos, com comprimentos de onda entre 660 nm a 808 nm e doses de 2 J/cm² a 33,3 J/cm² aplicadas em pontos múltiplos, o que evidencia a falta de padronização e limita a formulação de recomendações universais sobre dosimetria e sua indicação para todos os pacientes em quimioterapia (Curra *et al*., 2021; Neves *et al*., 2021; Guimarães *et al*., 2021; Lavaee *et al*., 2025).

A TDEL utiliza LEDs como fonte luminosa e se destaca como alternativa segura, portátil e econômica em comparação aos lasers, com resultados equivalentes quando aplicados nos mesmos parâmetros (Guimarães *et al*., 2021). Embora os lasers produzam luz coerente e os LEDs não, estudos mostram que, no mesmo comprimento de onda, podem ter efeitos teciduais semelhantes em angiogênese, proliferação tecidual, reparo tecidual e analgesia (Guimarães *et al*., 2021). Em pacientes pediátricos submetidos a ADMTX, pesquisas mostraram incidência de MO comparável entre TLBP (10%) e TDEL (12,5%), o que justifica seu uso como opção de menor custo e fácil aplicabilidade, inclusive em ambientes com estrutura limitada (Guimarães *et al*., 2021).

3.3.3 Terapia fotodinâmica

A terapia fotodinâmica (TFD) se diferencia da FBM por não atuar apenas pela modulação mitocondrial, mas também pela ativação de um fotossensibilizador, como o verde de indocianina, que ao ser excitado por luz em um determinado comprimento de onda, desencadeia reações fotoquímicas, responsáveis por combater microrganismos, além de acelerar o reparo tecidual (Lavaee *et al*., 2025). Dessa forma, a combinação entre luz e corante promove uma resposta biológica seletiva que amplia os efeitos da FBM. A

TFD mostra eficácia significativa na redução dos escores de MO já nos primeiros dias de uso e pode potencializar a TLBP quando ambas são associadas, ao reduzir ainda mais o tempo de cicatrização das lesões (Lavaee *et al*., 2025). Contudo, os resultados apresentados devem ser interpretados conforme os protocolos empregados e as evidências descritas no estudo citado, sem pressupor que os efeitos sejam uniformes em todas as situações clínicas (Lavaee et al., 2025).

3.3.4 Estratégias farmacológicas e suporte sistêmico

O suporte em regime de ADMTX exige hidratação intensiva, alcalinização urinária, resgate com leucovorin e monitorização laboratorial para prevenir nefrotoxicidade (Lu *et al*., 2021; Valer *et al*., 2021; Villegas Rubio *et al*., 2017). O resgate com folinato de cálcio (leucovorin) deve iniciar entre 12 e 42 horas após infusão de MTX e ser ajustado conforme níveis séricos do fármaco, embora alguns estudos relatem que essa estratégia não reduz significativamente a incidência ou duração da MO grave em adultos submetidos a TCTH (Lu *et al.*, 2021; Villegas Rubio *et al*., 2017; Yeshurun *et al.*, 2020). Hidratação e alcalinização para manter pH urinário entre 7 e 8 são práticas consagradas para reduzir a precipitação renal de MTX e proteger a função renal (Lu *et al*., 2021; Valer *et al*., 2021; Villegas Rubio *et al*., 2017). O monitoramento dos níveis plasmáticos de MTX até que estes caiam abaixo de 0,2 µmol/L é apresentado como parâmetro de segurança para ajuste do suporte e resgate (Valer *et al*., 2021; Lu *et al*., 2021).

Quanto à reposição de ácido fólico, embora seja prática habitual em reumatologia e amplamente utilizada em AR, os estudos apresentaram resultados conflitantes quanto à redução da incidência de úlceras orais, mostrando alta adesão sem efeito uniforme sobre MO (Abdelaziz; Fayed; Ali, 2025; Magdy; Ali, 2021). A glutamina demonstrou eficácia preventiva na literatura pediátrica, com estudos mostrando redução significativa da incidência e gravidade da MO quando administrada por via parenteral ou oral em crianças com leucemia linfoblástica aguda submetidas a ADMTX (Chang *et al*., 2017; Widjaja *et al*., 2020).

Entre os agentes tópicos, rebamipida e lisado plaquetário humano apresentaram resultados promissores no manejo de úlceras orais induzidas por MTX, com desempenhos comparáveis ou superiores ao uso de corticosteroides tópicos em estudos selecionados, embora a heterogeneidade metodológica aconselhe cautela na interpretação dos resultados (Abdelaziz; Fayed; Ali, 2025; Ahmed *et al*., 2019). Por outro lado, o uso rotineiro de Caphosol não se demonstrou superior ao soro fisiológico em prevenção de MO pediátrica, o que reafirma a importância das medidas básicas de higiene e suporte (Immonen *et al*., 2020).

Esses resultados indicam que as estratégias de prevenção e tratamento apresentam níveis distintos de evidência e resultados variáveis entre os contextos clínicos estudados (Immonen et al., 2020; Neves et

al., 2021; Lu et al., 2021). A seleção das intervenções deve considerar o regime terapêutico, a condição clínica do paciente e as evidências disponíveis para cada abordagem (Lu et al., 2021; Valer et al., 2021).

3.5 RELEVÂNCIA EM PACIENTES HOSPITALIZADOS

3.5.1 Implicações clínicas e terapêuticas

A MO constitui uma complicação debilitante que provoca dor intensa, prejudica a capacidade de falar, engolir e comer e, por consequência, necessita de analgesia intensiva, frequentemente com uso de opioides, além de ajustes ou interrupções no regime terapêutico (Magdy; Ali, 2021; Neves *et al.*, 2021; Curra *et al.*, 2021; Yeshurun *et al.*, 2020). Estudos relatam que a MO grave compromete a alimentação e o estado nutricional, o que leva à perda de peso e necessidade de nutrição parenteral, fator que retarda a cicatrização e a recuperação clínica (Eduardo *et al.*, 2015; Valer *et al.*, 2021; Lavaee *et al.*, 2025; Ribeiro *et al.*, 2019).

A literatura descreve a MO como causa reconhecida de interrupções e atrasos em protocolos quimioterápicos, especialmente em esquemas com antimetabólitos como MTX e Ara-C, o que pode comprometer a intensidade do tratamento e os desfechos oncológicos (Shouval *et al.*, 2020; Ribeiro *et al.*, 2019; Curra *et al.*, 2021; Valer *et al.*, 2021). A adoção de estratégias profiláticas efetivas, como a FBM, mostrou-se capaz de reduzir significativamente interrupções terapêuticas, sugerindo benefício não apenas sintomático, mas também na manutenção da continuidade do tratamento (Neves *et al.*, 2021).

3.5.2 Complicações sistêmicas e aumento da hospitalização

A presença de lesões de mucosite oral associa-se ao prolongamento do tempo de internação e ao aumento substancial dos custos hospitalares, devido à necessidade de cuidados adicionais como nutrição parenteral, tratamento de infecções e analgesia intensiva (Curra *et al.*, 2021; Valer *et al.*, 2021; Neves *et al.*, 2021; Yeshurun *et al.*, 2020). Estudos pediátricos mostram aumento do tempo médio de internação em pacientes com MO tratados com ADMTX, além de impacto semelhante em contextos de TCTH, confirmando a relevância operacional da condição (Guimarães *et al.*, 2021; Yeshurun *et al.*, 2020).

A MO também eleva a suscetibilidade a infecções secundárias e bacteremia por ruptura da barreira epitelial, sendo associada a maior incidência de neutropenia febril em casos severos, o que reforça o risco sistêmico e a necessidade de monitoramento rigoroso (Eduardo *et al.*, 2015; Lavaee *et al.*, 2025; Curra *et al.*, 2021; Yeshurun *et al.*, 2020). Além disso, a ocorrência de úlceras mucocutâneas deve motivar investigação de pancitopenia e insuficiência renal, pois a MO pode ser manifestação sentinela de toxicidade

medular e renal, mesmo em regimes de baixa dose de MTX (Morgado-Carrasco *et al.*, 2020; Curra *et al.*, 2021; Valer *et al.*, 2021).

Diante desses impactos, a detecção precoce, abordagem multiprofissional e integração do cirurgião-dentista na equipe multiprofissional constituem medidas essenciais para reduzir morbidade, custos e impacto negativo da mucosite associada ao metotrexato na continuidade do tratamento e nos resultados clínicos (Neves *et al.*, 2021; Morgado-Carrasco *et al.*, 2020).

4. CONCLUSÃO

A partir da análise dos estudos avaliados, conclui-se que a mucosite oral induzida pelo metotrexato apresenta características clínicas marcadas por eritema, ulcerações dolorosas e inflamação difusa, além de se associar a alterações sistêmicas como mielossupressão e disfunções hepatorrenais, configurando-se como importante indicador precoce de toxicidade ao fármaco. As estratégias preventivas mais citadas incluem protocolos estruturados de higiene oral, fotobiomodulação aplicada de forma profilática, terapia fotodinâmica e suplementação com folato/leucovorin ou glutamina. Já as estratégias terapêuticas envolvem o uso de corticosteroides tópicos, rebamipida, lisado plaquetário e suporte analgésico e sistêmico conforme a gravidade das lesões. Esses achados evidenciam a importância da detecção precoce e do manejo adequado da mucosite oral no contexto hospitalar, reforçando a necessidade de atuação multiprofissional. Nesse cenário, a participação do cirurgião-dentista é fundamental, pois sua intervenção direta na prevenção e no tratamento das lesões contribui para reduzir complicações e melhorar os desfechos clínicos.

REFERÊNCIAS

ABDELAZIZ, A.; FAYED, H. L.; ALI, S. Rebamipide for management of methotrexateinduced oral ulcers: a three-arm randomized clinical trial. **Clinical Oral Investigations**, v. 29, n. 2, 1 fev. 2025.

AHMED, E. M.; ALI, S.; GAAFAR, S. M.; RASHED, L. M.; FAYED, H. L**.** Evaluation of topical human platelet lysate versus topical clobetasol in management of methotrexate-induced oral ulceration in rheumatoid arthritis patients: randomized-controlled clinical trial. **International Immunopharmacology**, v. 73, p. 389–394, ago. 2019.

BIELACK, S. S.; SOUSSAIN, C.; FOX, C. P.; HOUILLIER, C.; MURCIANO, T.; OSBORNE, W.; ZINZANI, P. L.; RIZZARI, C.; SCHWARTZ, S. A European consensus recommendation on the management of delayed methotrexate elimination: supportive measures, leucovorin rescue and glucarpidase treatment. **Journal of Cancer Research and Clinical Oncology**, v. 150, n. 10, p. 441–457, 2024.

BIREME. **Descritores em Ciências da Saúde: DeCS**. São Paulo: BIREME; 2025. Disponível em: https://decs.bvsalud.org/

CAMPBELL, J. M.; BATEMAN, E.; STEPHENSON, M. D.; BOWEN, J. M.; KEEFE, D. M.; PETERS, M. D. J. Methotrexate-induced toxicity pharmacogenetics: an umbrella review of systematic reviews and meta-analyses. **Cancer Chemotherapy and Pharmacology**, v. 78, n. 1, p. 27–39, 2016.

CHANG, Y.-H.; YU, M.-S.; WU, K.-H.; HSU, M. C.; CHIOU, Y.-H.; WU, H.-P.; PENG, C.-T.; CHAO, Y.-H. Effectiveness of parenteral glutamine on methotrexate-induced oral mucositis in children with acute lymphoblastic leukemia. **Nutrition and Cancer**, v. 69, n. 5, p. 746–751, 2017.

CURRA, M.; GABRIEL, A. F.; FERREIRA, M. B. C.; MARTINS, M. A. T.; BRUNETTO, A. T.; GREGIANIN, L. J.; MARTINS, M. D. Incidence and risk factors for oral mucositis in pediatric patients receiving chemotherapy. **Supportive Care in Cancer**, v. 29, n. 11, p. 6243–6251, 2021.

DEN HOED, M. A. H.; LOPEZ-LOPEZ, E.; TE WINKEL, M. L.; TISSING, W.; DE ROOIJ, J. D. E.; GUTIERREZ-CAMINO, A.; GARCIA-ORAD, A.; DEN BOER, E.; PIETERS, R.; PLUIJM, S. M. F.; DE JONGE, R.; VAN DEN HEUVEL-EIBRINK, M. M. Genetic and metabolic determinants of methotrexate-induced mucositis in pediatric acute lymphoblastic leukemia. **The Pharmacogenomics Journal**, v. 15, n. 3, p. 248–254, 1 jun. 2015.

DRIEHUIS, E.; OOSTEROM, N.; HEIL, S. G.; MULLER, I. B.; LIN, M.; KOLDERS, S.; JANSEN, G.; DE JONGE, R.; PIETERS, R.; CLEVERS, H.; VAN DEN HEUVEL-EIBRINK, M. M. Patientderived oral mucosa organoids as an in vitro model for methotrexate induced toxicity in pediatric acute lymphoblastic leukemia. **PLoS ONE**, v. 15, n. 5, e0231588, 2020.

EDUARDO, F. P.; BEZINELLI, L. M.; CARVALHO, D. L. C.; LOPES, R. M. G.; FERNANDES, J. F.; BRUMATTI, M.; VINCE, C. S. C.; AZAMBUJA, A. M. P.; VOGEL, C.; HAMERSCHLAK, N.; CORREA, L. Oral mucositis in pediatric patients undergoing hematopoietic stem cell transplantation: clinical outcomes in a context of specialized oral care using low-level laser therapy. **Pediatric Transplantation**, v. 19, n. 3, p. 316–325, maio 2015.

GUIMARÃES, D. M.; OTA, T. M. N.; SILVA, D. A. C. D.; ALMEIDA, F. D. L. D. S.; SCHALCH, T. D.; DEANA, A. M.; JUNIOR, J. M. A.; FERNANDES, K. P. S. Low-level laser or LED photobiomodulation on oral mucositis in pediatric patients under high doses of methotrexate: prospective, randomized, controlled trial. **Supportive Care in Cancer**, v. 29, n. 11, p. 6441–6447, 2021.

GUTIERREZ-CAMINO, A.; OOSTEROM, N.; DEN HOED, M. A. H.; LOPEZ-LOPEZ, E.; MARTINGUERRERO, I.; PLUIJM, S. M. F.; PIETERS, R.; DE JONGE, R.; TISSING, W. J. E.; HEIL, S. G.; GARCÍA-ORAD, A.; VAN DEN HEUVEL-EIBRINK, M. M. The miR-1206 microRNA variant is associated with methotrexate-induced oral mucositis in pediatric acute lymphoblastic leukemia. **Pharmacogenetics and Genomics**, v. 27, n. 8, p. 303–306, ago. 2017.

HOWARD, S. C.; McCORMICK, J.; PUI, C. H.; BUDDINGTON, R. K.; HARVEY, R. D. Preventing and managing toxicities of high-dose methotrexate. **The Oncologist**, v. 21, n. 12, p. 1471– 1482, 2016.

IMMONEN, E.; AINE, L.; NIKKILÄ, A.; PARIKKA, M.; GRÖNROOS, M.; VEPSÄLÄINEN, K.; PALMU, S.; HELMINEN, M.; PELTOMÄKI, T.; LOHI, O. Randomized controlled and double blinded study of Caphosol versus saline oral rinses in pediatric patients with cancer. **Pediatric Blood & Cancer**, v. 67, n. 10, e28520, out. 2020.

IRIARTE, C.; KARIM, S. A.; NASSIM, J. S.; GRENIER, P.; MASSEY, K. J. Infantile Stevens Johnson syndrome and toxic epidermal necrolysis: A systematic review of clinical features and outcomes in children ages 12 months and under. **Pediatric Dermatology**, [S. l.], v. 39, p. 1–7, 2022.

LAVAEE, F.; REZAZADEH, F.; AMANATI, A.; SOOKHAKIAN, A.; AMIRI, M. A.; DEHGHANI, N.; FEREIDOUNI, K. Efficacy of photobiomodulation for the prevention and treatment of chemotherapy-induced oral mucositis in pediatric patients with hematologic cancers: a randomized clinical trial. **BMC Cancer**, v. 25, n. 1, 2 maio 2025.

LEE, J. S.; OH, J. S.; KIM, Y.-G.; LEE, C.-K.; YOO, B.; HONG, S. Methotrexate-related toxicity in patients with rheumatoid arthritis and renal dysfunction. **Rheumatology International**, v. 40, n. 5, p. 765–770, maio 2020.

LU, S.; ZHU, X.; LI, W.; CHEN, H.; ZHOU, D.; ZHEN, Z.; SUN, F.; HUANG, J.; ZHU, J.; WANG, J.; ZHANG, Y.; SUN, X. Influence of Methylenetetrahydrofolate Reductase C677T and A1298C Polymorphism on High-Dose Methotrexate-Related Toxicities in Pediatric Non Hodgkin Lymphoma Patients. **Frontiers in Oncology**, v. 11, 26 fev. 2021.

MAGDY, E.; ALI, S. Stratification of methotrexate-induced oral ulcers in rheumatoid arthritis patients. **Special Care in Dentistry**, 8 fev. 2021.

MATSUKAWA, T.; HASHIMOTO, D.; SUGITA, J.; NAKAZAWA, S.; MATSUSHITA, T.; KASHIWASAKI, H.; GOTO, H.; ONOZAWA, M.; KAHATA, K.; FUJIMOTO, K.; ENDO, T.; KONDO, T.; HASHINO, S.; YAMAZAKI, Y.; TESHIMA, T. Reduced-dose methotrexate in combination with tacrolimus was associated with rapid engraftment and recovery from oral mucositis without affecting the incidence of GVHD. **International Journal of Hematology**, v. 104, p. 117–124, 2016.

MORGADO-CARRASCO, D.; RIQUELME-MC LOUGHLIN, C.; FUSTÀ-NOVELL, X.; GIAVEDONI, P. Methotrexate-Induced Mucositis as a Sign of Bone Marrow Toxicity: A Retrospective Study of Clinical and Epidemiological Characteristics. **Actas Dermo-Sifiliográficas (English Edition)**, v. 111, n. 5, p. 436–439, 12 jun. 2020.

NEVES, L. J.; BOLDRINI, É.; TANIMOTO, H. M.; TREVISANI, D. M.; LOPES, L. F.; MACARI, K. S. M. Avaliação do efeito do laser preventivo na mucosite oral quimio induzida em pacientes submetidos a altas doses de metotrexato. **Revista Brasileira de Cancerologia**, v. 67, n. 1, 2021.

OOSTEROM, N.; BERREVOETS, M.; DEN HOED, M. A. H.; ZOLK, O.; HOERNING, S.; PLUIJM, S. M. F.; PIETERS, R.; DE JONGE, R.; TISSING, W. J. E.; VAN DEN HEUVEL-EIBRINK, M. M.; HEIL, S. G. The role of genetic polymorphisms in the thymidylate synthase (TYMS) gene in methotrexate-induced oral mucositis in children with acute lymphoblastic leukemia. **Pharmacogenetics and Genomics**, v. 28, n. 10, p. 223–229, 27 set. 2018.

OOSTEROM, N.; DIRKS, N. F.; HEIL, S. G.; DE JONGE, R.; TISSING, W. J. E.; PIETERS, R.; VAN DEN HEUVEL-EIBRINK, M. M.; HEIJBOER, A. C.; PLUIJM, S. M. F. A decrease in vitamin D levels is associated with methotrexate-induced oral mucositis in children with acute lymphoblastic leukemia. **Supportive Care in Cancer**, v. 27, n. 1, p. 183–190, 2018.

PUSTELNIK, E.; PIKORA, K. Methotrexate-associated oral mucositis in children with acute lymphoblastic leukemia. **Nowotwory Journal of Oncology**, v. 73, n. 5, p. 294–302, 2023.

RIBEIRO, I. L.; DE ANDRADE LIMA NETO, E.; VALENÇA, A. M. Chemotherapy in Pediatric Oncology Patients and the Occurrence of Oral Mucositis. **International Journal of Clinical Pediatric Dentistry**, v. 12, n. 4, p. 261–267, 2019.

SHOUVAL, R.; ESHEL, A.; DUBOVSKI, B.; KUPERMAN, A. A.; DANYLESKO, I.; FEIN, J. A.; FRIED, S.; GEVA, M.; KOUNIAVSKI, E.; NEUMAN, H.; ARMON-OMER, A.; SHAHIEN, R.; MULLER, E.; NOECKER, C.; BORENSTEIN, E.; LOUZOUN, Y.; NAGLER, A.; KOREN, O. Patterns of salivary microbiota injury and oral mucositis in recipients of allogeneic hematopoietic stem cell transplantation. **Blood Advances**, v. 4, n. 13, p. 2912–2917, 29 jun. 2020.

VALER, J. B.; CURRA, M.; GABRIEL, A. F.; SCHMIDT, T. R.; FERREIRA, M. B. C.; ROESLER, R.; EVANGELISTA JUNIOR, M. C.; MARTINS, M. A. T.; GREGIANIN, L.; MARTINS, M. D. Oral mucositis in childhood cancer patients receiving high-dose methotrexate: prevalence, relationship with other toxicities and methotrexate elimination. **International Journal of Paediatric Dentistry**, v. 31, n. 2, p. 238–246, 2021.

VILLEGAS RUBIO, J. A.; CACCIAVILLANO, W.; ROSE, A.; ZUBIZARRETA, P.; SCOPINARO, M. Ambulatory high-dose methotrexate administration in pediatric osteosarcoma patients at a single institution in Argentina. **Journal of Pediatric Hematology/Oncology**, v. 39, n. 7, p. e349–e352, 2017.

WIDJAJA, N. A.; PRATAMA, A.; PRIHANINGTYAS, R.; IRAWAN, R.; UGRASENA, I. D. G. Efficacy of oral glutamine to prevent oral mucositis and reduce hospital costs during chemotherapy in children with acute lymphoblastic leukemia. **Asian Pacific Journal of Cancer Prevention**, v. 21, n. 7, p. 2117–2121, 1 jul. 2020.

YESHURUN, M.; ROZOVSKI, U.; PASVOLSKY, O. *et al*. Efficacy of folinic acid rescue following MTX GVHD prophylaxis: results of a double-blind, randomized, controlled study. **Blood Advances**, v. 4, n. 16, p. 3822–3828, 25 ago. 2020.